SERVIZIO SANITARIO REGIONALE
EMILIA-ROMAGNA
Azienda Unità Sanitaria Locale di Bologna

Istituto delle Scienze Neurologiche
Istituto di Ricovero e Cura a Carattere Scientifico

Appendicite acuta

Dr.ssa Sabrina Scappin

AUSL BOLOGNA
DIPERTIMENTO EMERGENZA
UNITA' OPERATIVA PRONTO SOCCORSO ed EMERGENZA TERRITORIALE - AREA SPOKE
Direttore: Dr. Nicola Binetti

Appendicite acuta
Introduzione

- **La più frequente urgenza chirurgica addominale nel mondo occidentale**
- Incidenza massima 10-30 anni
- Rapporto **M:F = 1.4:1** tra gli adolescenti, **1:1** dopo i 25 anni
- Causata da ostruzione del lume appendicolare
  - Coprolita
  - Ulcerazione orifizio appendicolare
  - Iperplasia linfoide
  - Tumori del cieco
  - Infestazione da ascaridi

L'ostruzione causa distensione del lume appendicolare da parte del muco prodotto, con possibile ischemia mucosa, sovrainfezione batterica e lesione di parete con perforazione

Appendicite acuta
Introduzione

- **Possibili complicanze**
  - Flemmone
  - Ascesso
  - Peritonite
  - Sepsi

- **Trattamento problematico,** soprattutto per problemi diagnostici

- ✓ Epidemiologia = fattore più rilevante a guidare la diagnosi (probabilità pre-test)
- ✓ Servono criteri oggettivi e razionali per una diagnosi tempestiva ed accurata, così da scegliere il trattamento più appropriato

Appendicite acuta
Introduzione

AREE CRITICHE NELLA GESTIONE DEL PAZIENTE CON SOSPETTA APPENDICITE ACUTA

CLINICA 'CONFONDENTE'

La presentazione clinica 'classica' si osserva in non più del 50-60% dei pazienti . Soprattutto nei bambini, negli anziani, nelle gravide o se l'appendice è in sede atipica, sintomi e segni possono essere ambigui

DIAGNOSI DIFFERENZIALE

Le patologie che entrano in diagnosi differenziale con l'appendicite acuta sono molte e con epidemiologia variabile (alcune rare altre molto comuni) (Tabella 1)

PREVENZIONE DELLE COMPLICANZE

L'incidenza di complicanze (peritonite, sepsi e shock settico, aumento della mortalità) è direttamente proporzionale al ritardo diagnostico e terapeutico

Appendicite acuta
Introduzione

Diagnosi differenziale

BAMBINI	ADULTI
Adenite Mesenterica Primaria	Occlusione intestinale
IBD	Cancro del cieco
Appendicite epiploica	Invaginazione
Invaginazione	Colecistite acuta
Diverticolite di Meckel	Adenite Mesenterica
Cisti da duplicazione intestinale	IBD
Torsione ovarica	Diverticolite acuta
Cisto ovarica emorragica	Diverticolite di Meckel
Sinovite e artrite settica	Torsione ovarica/ascessi
dell'anca destra	tubovarici
Colopatie funzionali	Gravidanza extrauterina
	Colica renale
	Pielonefrite
	Tiflite

Appendicite acuta
Clinica

Segni e sintomi

- **Dolore**
  - inizialmente crampiforme in epigastrio o periombelicale, con nausea/vomito/anoressia
  - poi dolore continuo localizzato in FID
  - talvolta dolore in <u>sede atipica</u> per varianti anatomiche e di sede dell'appendice
    - Sovrapubico: appendice pelvica
    - Fianco dx/ipocondrio dx/regione lombare dx/scroto: appendice retrocecale

Appendicite acuta
Clinica

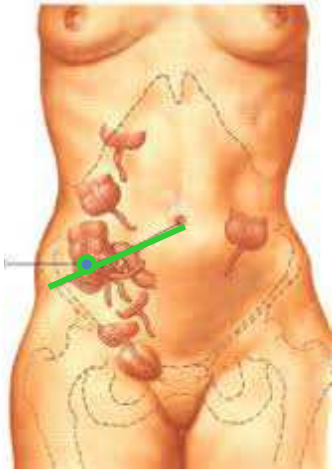

Segni e sintomi

- Febbre o febbricola
- Resistenza alla palpazione in FID o dolore in FID evocato dalla pressione controlaterale (segno di Rovsing)
- Alterazioni dell'alvo, più spesso diarrea
- Segno di McBurney + : dolore alla palpazione elettiva in FID
- Esplorazione vaginale: utile per dd con malattie infiammatorie pelviche
- Esplorazione rettale
- Leucocitosi neutrofila/aumento PCR/leucocitosi urinarie

Appendicite acuta
Clinica

Valutazione clinica

- Anamnesi
- Esame obiettivo
- Parametri vitali
- Laboratorio: emocromo+formula+PCR+βHCG (donne fertili)

- **Score di Alvarado**

Sistema diagnostico numerico che valuta la probabilità di appendicite acuta sulla base di 6 indici clinici e 2 laboratoristici, per un totale di 10 punti, suddividendo i pazienti in 3 classi di rischio, associate ad una probabilità di malattia bassa/media/alta cui consegue una diversa condotta clinica

Appendicite acuta
Clinica

Score di Alvarado → Probabilità di appendicite acuta

Indici	Score
Sintomi	
Dolore che migra in FID	1
Anoressia	1
Nausea e vomito	1
Segni	
Dolore alla palpazione in FID	2
Peritonismo	1
Febbre	1
Laboratorio	
Leucocitosi	2
Deviazione a sn della formula (NF > 75%)	1

Score	Probabilità diagnostica
1-4	bassa
5-6	intermedia
7-10	alta

Appendicite acuta
Imaging

Integrando l'imaging con la clinica, in particolare con lo score di Alvarado, si aumenta la predittività preoperatoria

Ecografia

- **L'appendice normale viene visualizzata nel 12-85% (percentuali molto variabili in letteratura)**
- **L'appendice ha sede retrocecale nel 25-65% dei casi**
- **Appendice normale:**
  - Diametro biparietale < 5-6 mm
  - Spessore parietale < 2 mm
  - Parete stratificata

Appendicite acuta
Imaging

- Nei giovani e nei bambini le pareti appaiono spesso più ispessite per la fisiologica ipertrofia del tessuto linfatico nella sottomucosa
- La mancata visualizzazione dell'appendice è segno di normalità se associata ad assenza di alterazioni del grasso periappendicolare e di altri segni indiretti di appendicite

La sensibilità dell'ecografia dipende dalla visualizzazione dell'appendice ed è correlata alle caratteristiche del pz e all'esperienza dell'operatore

Appendicite acuta
Imaging

DEFINIREMO L'ECOGRAFIA

Positiva: identifica chiaramente l'appendice infiammata con diametro aumentato >6 mm e parete ispessita >3 mm

Negativa: a) dimostra chiaramente un'appendice normale o b) non dimostra l'appendice normale né segni di flogosi extraappendicolare (segni 'indiretti')

Indeterminata: non dimostra l'appendice né normale né infiammata ma sono presenti segni di flogosi extrappendicolare (segni 'indiretti')

TC addome

- **Più sensibile dell'ecografia nell'identificare i casi di perforazione:** coefficienti gassosi extraluminali/ flemmone/ascesso/piastrone/difetti di impregnazione delle pareti appendicolari/appendicoliti extraluminali

Criteri e caratteristiche diagnostiche: ecografia vs TC

Appendicite	US	TC (gold standard)
Morfologici	Aumento del diametro biparietale dell'appendice >6 mm	Diametro appendicolare superiore a 10 mm
	Ispessimento della parete >3 mm Immagine 'a bersaglio' o 'pseudokidney' Aumento dei segnali vascolari al CD	- spessore della parete > 3 mm - intensa impregnazione di mdc - segno del "target" (edema della sottomucosa)
	Dilatazione del lume	
	Appendicoliti endoluminali	Appendicoliti endoluminali
Dinamici	Incompressibilità dell'appendice	
Extraappendicolari	Ispessimento del tessuto adiposo periappendicolare e pericecale Ispessimento delle pareti del cieco e dell'ultima ansa ileale	- addensamento e infarcimento ("stranding") del tessuto adiposo periappendicolare e pericecale - l'ispessimento della fascia lateroconale destra - estensione della flogosi alle strutture viciniori (colon, intestino tenue)
	Liquido periappendicolare	Liquido periappendicolare
	Linfoadenopatie mesenteriche	
***SENSIBILITA'**	0.850	0.960
***SPECIFICITA'**	0.900	0.960
* Cochon L Am J Emerg Med. 2016 Jul 16. pii: S0735-6757(16)30406-5. doi:10.1016/j.ajem.2016.07.012		

Criteri e caratteristiche diagnostiche: ecografia vs TC

Complicanze	US	TC
Perforazione	Perdita di continuità delle pareti (interruzione della sottomucosa) Ispessimento parietale asimmetrico	Difetti di impregnazione contrastografica della parete del viscere
Flemmone	Aspetto disomogeneo del tessuto adiposo periappendicolare	Irregolare infiltrazione del tessuto adiposo periappendicolare
Ascesso appendicolare	Massa appendicolare Perdita completa della stratificazione parietale Raccolta periappendicolare Gas nel lume e nei tessuti periappendicolari	Raccolta ipodensa con impregnazione contrastografica della parete Coefficienti gassosi extraluminali
'Piastrone'		Estensione della flogosi alle anse intestinali all'omento, alla vescica e agli organi annessiali nella femmina

Appendicite acuta
Diagnosi

- **Accurato esame clinico**
- **Score clinici:**
  - uno score basso (<5) sarebbe sufficiente ad escludere la malattia, uno score alto (>6) è indice quasi certo di malattia, ma uno score intermedio (5-6) non è sufficientemente predittivo
  - Gli score clinici non sono tanto specifici da predire con certezza la malattia, non consentono di predirne l'evoluzione né permettono una diagnosi differenziale
- **Ecografia e TC modificano la predittività degli score**:
  - nelle classi di rischio medio e basso l'imaging + aumenta la probabilità di malattia
  - nelle classi di rischio medio e alto anche se l'imaging – la probabilità di malattia resta alta

Appendicite acuta
Diagnosi

Impatto dei tests di imaging sulla diagnosi di appendicite acuta

Alvarado Score	Probabilità Pretest	Probabilità Post-ECO+	Probabilità Post-ECO-	Probabilità Post-TC+	Probabilità Post-TC-	ECO vs TC
1-4	30%	83,72%	7,16%	87,27%	2,50%	ns
5-6	66%	95,88%	25,89%	96,88%	10,43%	ns
7-10	93%	99,37%	70,51%	99,53%	44,35%	ns

Cochon L et al. Bayesian comparative model of computed tomographic scan and ultrasonography in the assessment of acute appendicitis: results from the Acute Care Diagnostic Collaboration project. Am J Emerg Med. 2016 Jul 16. pii: S0735-6757(16)30406-5. doi: 10.1016/j.ajem.2016.07.012. [Epub ahead print]

Il lavoro di Cochon e coll. (Am J Emerg Med-2016) conferma come la valutazione clinica sia elemento determinante nel work-up dell'appendicite acuta, cui si possono associare una o più tecniche di imaging

Work up in PS del pz con dolore in FID e sospetta appendicite acuta

- Stratificazione del rischio (ALV score)
- Test di imaging (I livello: ecog., II livello TC/RM)
- Rivalutazione clinica e ALV score

1. **Pz a basso rischio (ALV score 1-4)**
   - Eco +: consulenza chirurgica
   - Eco -: osservazione per 6 ore
     - miglioramento (sintomi +ALV): dimissione con indicazione a controllo in ambulatorio chirurgico
     - peggioramento (sintomi+ALV): prosecuzione OBI, controllo eco ed ev. TC : se imaging II livello negativo dimissione del pz con terapia e controllo ambulatorio chirurgico

Work up in PS del pz con dolore in FID e sospetta appendicite acuta

2. Pz a rischio intermedio (ALV score 5-6)

Ecografia è indagine di I livello, TC solo se eco – o indeterminata o in casi particolari

- Eco +: consulenza chirurgica
- Eco -: OBI fino a chiarimento diagnostico; se imaging II livello – il pz può essere dimesso, previa consulenza chirurgica, con terapia e indicazione a visita chirurgica ambulatoriale

Work up in PS del pz con dolore in FID e sospetta appendicite acuta

3. Pz ad alto rischio (ALV score 7-10)

Potrebbe andare all'intervento anche senza imaging, tuttavia è prudente eseguirlo per l'alta probabilità di appendicite acuta complicata o di altra patologia associata che mimi l'appendicite acuta

- Eco +: consulenza chirurgica o trasferimento in chirurgia
- Eco -: TC addome completo

Outcome:

1. Ricovero in chirurgia dei pz per i quali è indicata la terapia chirurgica
2. OBI per ≥ 48 ore con rivalutazione chirurgica pre-dimissione dei pz per cui si opta per un trattamento non invasivo, terapia antibiotica e visita chirurgica ambulatoriale

Appendicite acuta
Refertazione e comunicazione PS/radiologia

- Richieste chiare, coi particolari necessari ad inquadrare il problema clinico
- Comunicazione col collega radiologo per chiarire il quesito diagnostico
- Refertazione completa ed esaustiva

Appendicite acuta
Terapia

Terapia chirurgica

- **Appendicectomia open**
- **Appendicectomia VLS**
  - Tecnica di 1^ scelta
  - Vantaggi: riduzione dolore postop./minor incidenza infezione di ferita/riduzione degenza postop./precoce ripresa normali attività/riduzione costi globali
    Vantaggi particolarmente evidenti nei pz obesi, di età > 65 anni e con comorbilità
  - Nelle donne in età fertile è un'opzione sia diagnostica che terapeutica, per la possibilità di esplorare la pelvi
  - Non evidenti benefici vs la tecnica open nei bambini
  - Non c'è consenso sulla tecnica VLS nelle donne gravide

Appendicite acuta
Terapia

- **Timing dell'appendicectomia**
  - 6-12 ore dalla diagnosi per appendicite acuta non complicata
  - Minimo intervallo tra diagnosi e intervento in caso di elevato ALV score e/o rischio di complicanze
  - Età > 65 anni o comorbilità impongono un intervallo massimo di 12 ore

Appendicite acuta
Terapia

Terapia conservativa

- Considerata sicura nonostante sia associata ad un rischio di ricorrenza del 14-26%
- Può avere successo nei casi di appendicite acuta non complicata
- Scelta ragionevole nei pz con a.a. non complicata e importanti comorbilità

Appendicite acuta
Terapia

- **Esclusione dalla terapia conservativa:**
  - Immunodepressione
  - Peritonite
  - Segni eco o TAC di perforazione
  - Massa appendicolare (clinica o imaging)
  - Pregressi trattamenti conservativi per a.a.
  - Antibioticoterapia già in atto

- **Fallimento della terapia conservativa**
  - Sintomi e risentimento peritoneale persistenti a 48 h (visita chir.)
  - Infezione progressiva o comparsa di perforazione appendicolare o peritonite
  - Persistenza di dolore e febbre a 8 gg

Appendicite acuta
Terapia

Osservazione attiva

- Pz con quadro non chiaro, senza segni di peritonite, vanno gestiti in “active observation”
- Da 12 a 72 ore
- Si basa sul monitoraggio clinico-strumentale associato a terapia antibiotica
- Permette di ottenere fino al 30% di regressioni cliniche
- I pz di età > 40 anni, trattati conservativamente, vanno sottoposti a screening per escludere patologia neoplastica colica o appendicolare

Appendicite acuta
Terapia

Terapia antibiotica

- Emocolture in PS nei pz settici con a.a.
- Campionamento intraoperatorio per esame colturale nei pz settici e nei pz a rischio per patogeni MDR
- Indicazioni
  - Si raccomanda profilassi antibiotica preoperatoria nei pz con a.a.
  - Non è indicata terapia antibiotica nel postoperatorio nei pz sottoposti ad intervento per a.a. non complicata
  - E' raccomandata terapia antibiotica postoperatoria solo nei pz con a.a. complicata, da sospendere dopo 3-5 gg dopo adeguato controllo chirurgico della fonte settica e netto miglioramento clinico e laboratoristico

Appendicite acuta
Terapia

- **Regimi terapeutici**
  - Antibiotico e.v. durante l'OBI e per os a domicilio per i pz con a.a. non sottoposti ad intervento chirurgico
  - Prosecuzione nel postopertaorio dell'antibiotico usato nel preoperatorio nei pz sottoposti ad appendicectomia per a.a. complicata
  - Non è possibile uno shift a terapia antibiotica orale per i pz trattati conservativamente con FR per patogeni MDR

Appendicite acuta
Terapia

Scelta della molecola in base a:

- eventuale presenza di <u>FR per patogeni MDR</u>
  - Terapia antibiotica negli ultimi 3 mesi
  - Ricoveri nell'ultimo mese
  - Procedure diagnostiche invasive nell'ultimo mese
  - Pz ospite di struttura
  - Età > 70 anni
- <u>gravità clinica del pz</u>, valutando la presenza di sepsi o shock settico

Appendicite acuta
Terapia

- **Regimi terapeutici suggeriti**

Pz stabile	**senza FR per patogeni MDR** • Amoxicillina + ac. Clavulanico 2.2 g ev/6h in infusione in 2h • Ciprofloxacina 400 mg ev/8h in 30' + metronidazolo 500 mg/6h in 60' **con almeno 1 FR per patogeni MDR** • Piperacillina/tazobactam 9 g carico seguiti da 4.5 g x 4/die in infusione in 6h
Pz con sepsi ± FR per patogeni MDR	Piperacillina/tazobactam 9 g carico seguiti da 4.5 g x 4 /die in infusione in 6h
Pz con shock settico ± FR per patogeni MDR	Meropenem 1 g carico seguito da 500 mg/6h in 4-6h

Appendicite acuta
Terapia

Donne in gravidanza

- **L'intervento chirurgico va riservato solo ai casi non responsivi al trattamento conservativo, per l'alto rischio abortigeno intrinseco alla procedura**
- **Non c'è unanime consenso sulla tecnica VLS**
- **Per la terapia conservativa è consigliato impiegare:**
  - I-II trimestre: amoxicillina + ac. Clavulanico 2.2 g x 4/die
  - III trimestre: ceftriaxone 2g/die + metronidazolo 500 mg x 4/die

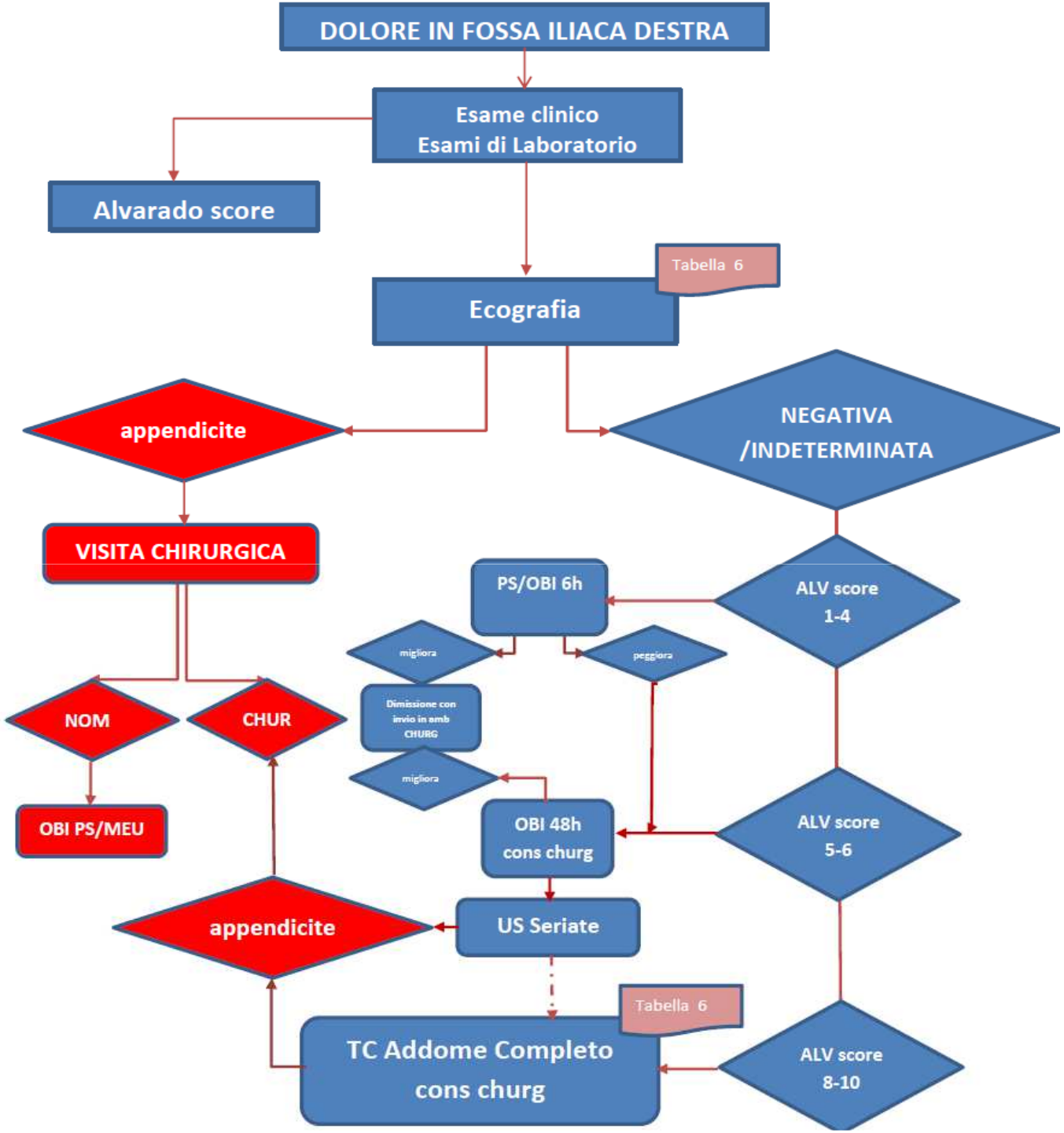
DOLORE IN FOSSA ILIACA DESTRA
Esame clinico
Esami di Laboratorio
Alvarado score
Tabella 6
Ecografia
appendicite
NEGATIVA
/INDETERMINATA
VISITA CHIRURGICA
PS/OBI 6h
ALV score
1-4
migliora
peggiora
NOM
CHUR
Dimissione con
invio in amb
CHURG
migliora
OBI PS/MEU
OBI 48h
cons churg
ALV score
5-6
appendicite
US Seriate
Tabella 6
TC Addome Completo
cons churg
ALV score
8-10

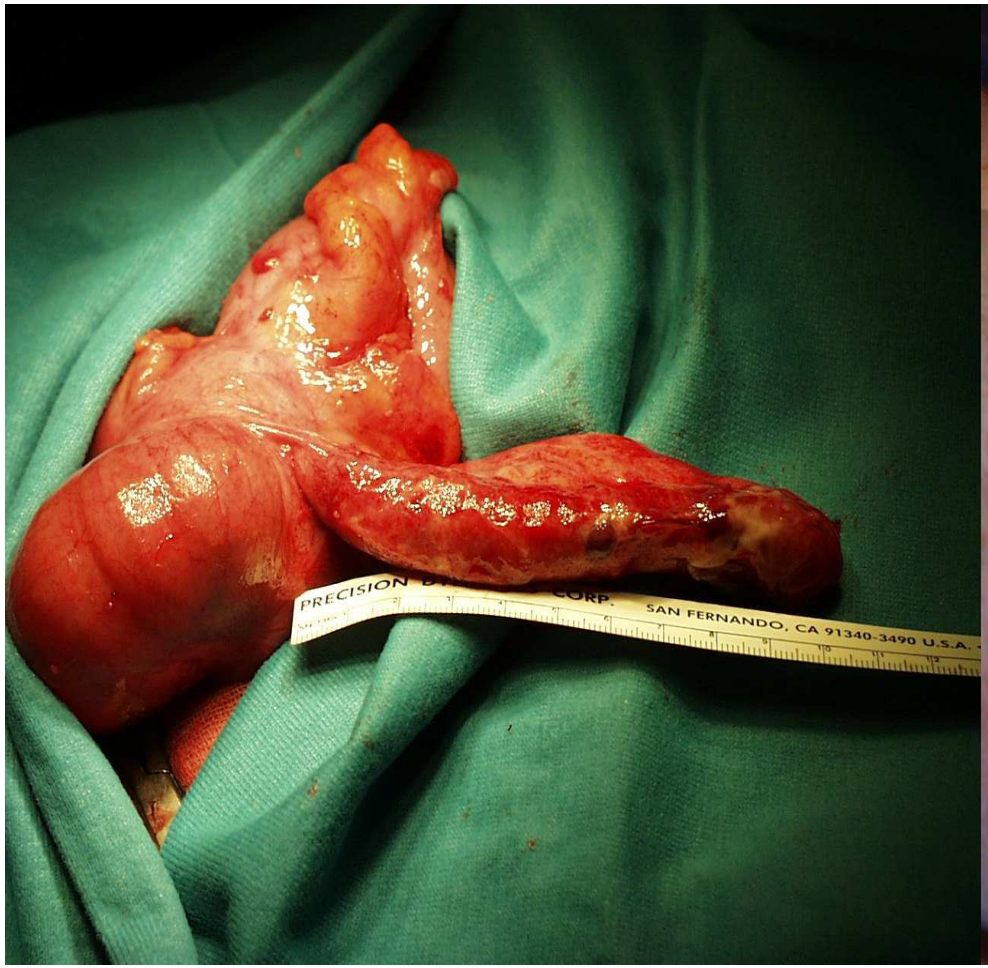

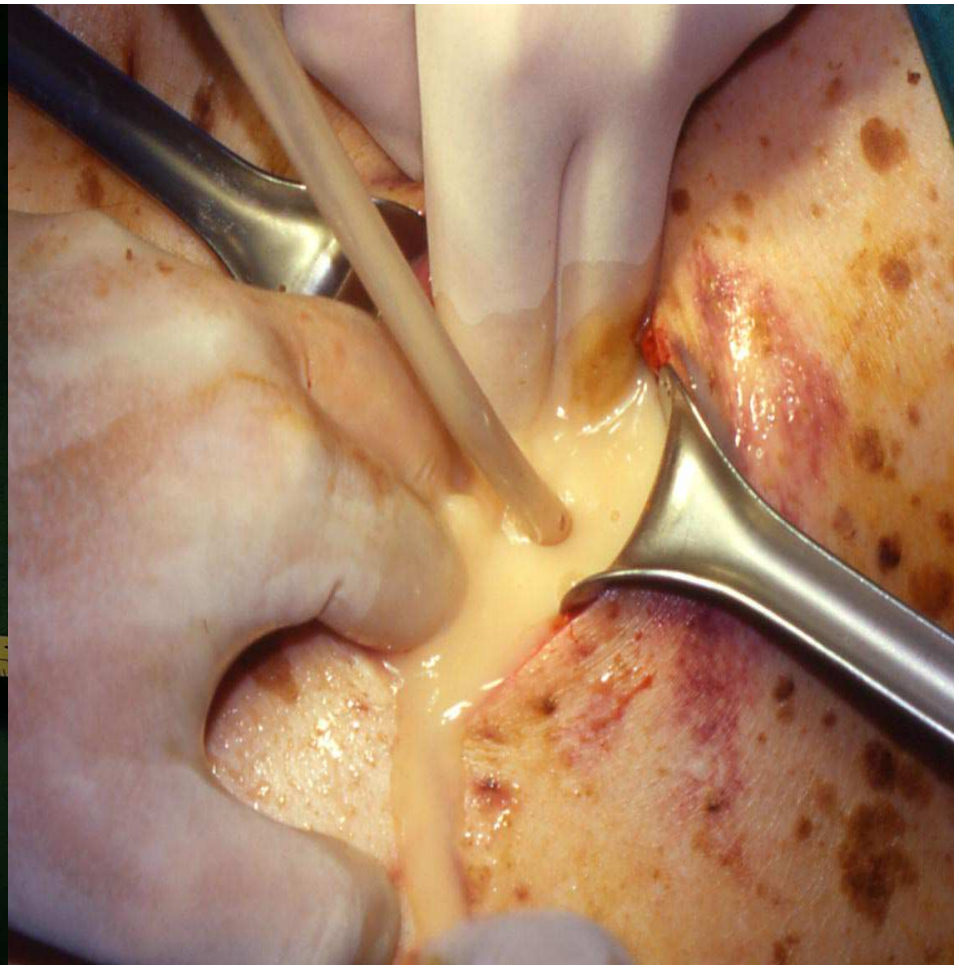

Appendicite acuta